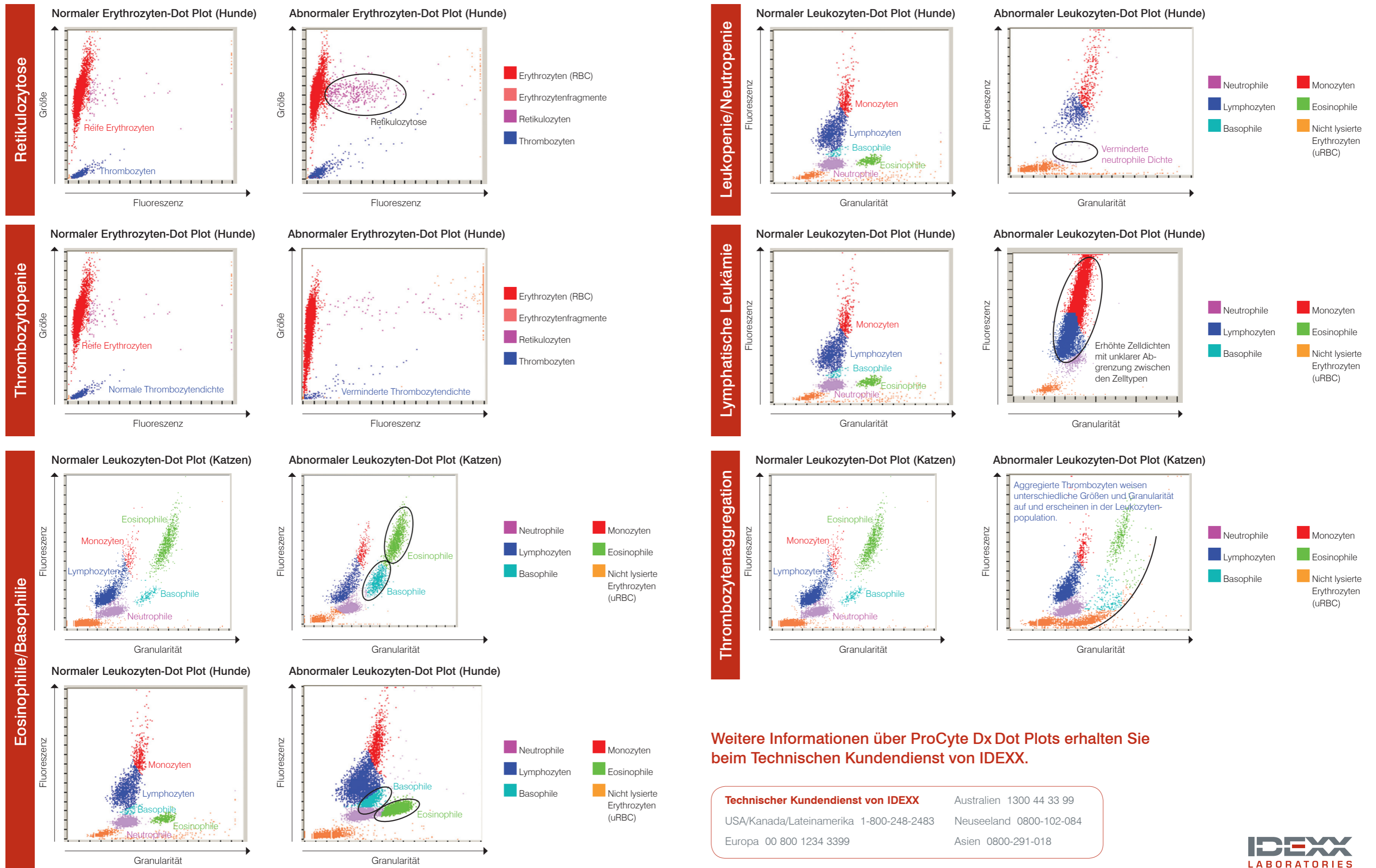


# IDEXX ProCyte Dx\* Hämatologie-Analysegerät – Interpretation der Dot Plots

Dot Plots (Punktdiagramme) bieten eine visuelle Darstellung des vollständigen Blutbildes (CBC); dabei stellt jeder Punkt eine einzelne Zelle dar. Dot Plots sind ein wichtiges Element des CBC, da sie eine Momentaufnahme der Zellmorphologie liefern. Mit Hilfe dieses Posters können Sie verschiedene Erkrankungen bei Katzen und Hunden bestimmen.



Weitere Informationen über ProCyte Dx Dot Plots erhalten Sie beim Technischen Kundendienst von IDEXX.

**Technischer Kundendienst von IDEXX**  
 Australien 1300 44 33 99  
 USA/Kanada/Lateinamerika 1-800-248-2483  
 Neuseeland 0800-102-084  
 Europa 00 800 1234 3399  
 Asien 0800-291-018



## Retikulozytose

Retikulozytose (erhöhte Zahl der Retikulozyten) ist das wichtigste Kennzeichen und der objektivste Indikator für eine regenerative Anämie. Retikulozytose ohne Anämie kann auch ein Indikator für die Auflösung einer Anämie oder andere verborgene Krankheitsprozesse sein. Retikulozyten können leicht als purpurrote Punkte rechts von der reifen Erythrozytenpopulation (rote Punkte) bestimmt werden. Der Fluoreszenzfarbstoff bindet sich an noch vorhandene RNA-Reste, wodurch die Retikulozyten fluoreszieren und im Vergleich zu den normalen, nicht fluoreszierenden reifen Erythrozyten im Dot Plot nach rechts verschoben werden. Im normalen Dot Plot finden sich nur wenige Retikulozyten mit einer viel geringeren Dichte als im abnormalen Dot Plot. Eine schnelle Auswertung des Dot Plots ermöglicht die sofortige Validierung der Retikulozytenzählung und erhöht somit die Sicherheit der ausgewiesenen Ergebnisse.

## Thrombozytopenie

Thrombozytopenie kann einen kritischen Befund in einem CBC darstellen, daher ist eine schnelle Validierung der Ergebnisse des Hämatologie-Analysegerätes entscheidend. In den Dot Plots der Erythrozyten und Thrombozyten kann eine schwere Thrombozytopenie leicht validiert werden. Im normalen Dot Plot des Patienten liegen dichte Ansammlungen von blauen Punkten vor, welche die optischen Profile der einzelnen Thrombozyten darstellen. Bei schwerer Thrombozytopenie ist die Dichte der blauen Punkte stark reduziert. Eine mikroskopische Untersuchung des Blutausstriches auf eine mögliche Thrombozytenaggregation wird in allen Fällen empfohlen, in denen eine niedrige Thrombozytenzählung ausgewiesen wird. Aggregierte Thrombozyten können eine fälschlich niedrige Thrombozytenzählung verursachen und Thrombozytenereignisse erscheinen nicht in den Dot Plots.

## Eosinophilie/Basophilie

Die Erkennung einer erhöhten Zahl der Eosinophilen (Eosinophilie) und/oder Basophilen (Basophilie) ist eine wichtige Beobachtung und weist in Richtung bestimmter Erkrankungen wie Allergien, Parasiteninfektionen u. a. Da Eosinophilie und Basophilie von großer Bedeutung sind, ist eine schnelle Validierung entsprechend ausgewiesener Ergebnisse wichtig. In den Dot Plots befinden sich die Eosinophilen (grün) beim Hund rechts von den Neutrophilen und bei der Katze rechts von den Monozyten. Basophile (türkisfarben) befinden sich beim Hund über den Neutrophilen und bei der Katze rechts von den Lymphozyten. Aufgrund der jeweiligen spezifischen morphologischen Eigenschaften entstehen bei verschiedenen Tierarten unterschiedliche Muster. In Fällen, bei denen eine signifikante Eosinophilie oder Basophilie ausgewiesen wird, ermöglicht die erhöhte Dichte der eosinophilen bzw. basophilen Punktwolken die schnelle Bestätigung einer erhöhten Anzahl dieser Zellen.

## Leukopenie/Neutropenie

Leukopenie, d. h. eine Verminderung der Leukozyten-Gesamtzahl, und vor allem Neutropenie, d. h. eine Verminderung der Neutrophilenzahl, sind oft von hoher klinischer Signifikanz im Hinblick auf schwere, sich massiv ausbreitende entzündliche Erkrankungen und die möglichen Auswirkungen einer Chemotherapie. Die unverzügliche Erkennung solcher Situationen ist von kritischer Bedeutung für den Veterinärmediziner. Eine deutliche Verminderung der Leukozyten kann durch die Auswertung der Dot Plots schnell validiert werden. Wenn ein isolierter Zelltyp, z. B. Neutrophile, signifikant vermindert ist, kann dies leicht erkannt werden, da die Punktwolke für diese Leukozyten im Dot Plot entweder ganz fehlt oder eine deutlich verminderte Dichte aufweist. In der Abbildung auf der gegenüberliegenden Seite liegt eine Leukopenie vor, die von deutlicher Neutropenie geprägt ist: Beachten Sie die fehlende Wolke violetter Punkte zur Darstellung einzelner Neutrophile in der Probe.

## Lymphatische Leukämie

Leukämie kann in verschiedenen Formen auftreten. Eine der am häufigsten auftretenden Formen ist die lymphatische Leukämie, entweder als Folge der Progression eines malignen Lymphoms oder als primäre lymphatische Leukämie, die im Knochenmark entsteht. Die meisten modernen Hämatologie-Analysegeräte können diese zirkulierenden malignen Zellen nicht genau bestimmen. In vielen Fällen unternimmt das Analysegerät eine versuchte zelluläre Kennzeichnung. Aber aufgrund der Schwierigkeiten bei der Unterscheidung der verschiedenen Leukozytentypen wird eine Meldung bezüglich der abnormalen Leukozytenverteilung („Abnormal WBC Distribution“) ausgegeben, um sicherzustellen, dass eine weiterführende Evaluierung mittels Blutausstrich erfolgt bzw. die Probe bei einem Referenzlabor eingereicht wird, um die fraglichen Ergebnisse des Analysegerätes zu validieren. In normalen Leukozyten-Dot Plots sind klar zu unterscheidende Punktwolken in verschiedenen Farben zu erkennen, welche die unterschiedlichen Populationen der Leukozyten darstellen, die typischerweise im peripheren Blut vorhanden sind. In den Dot Plots von Patienten mit lymphatischer Leukämie ist eine klare Unterscheidung zwischen den verschiedenen Leukozytenwolken jedoch nicht möglich – die verschiedenfarbigen Punktwolken gehen ineinander über. In diesen Fällen wird eine entsprechende Mitteilung angezeigt, die darauf hinweist, dass das Analysegerät Schwierigkeiten bei der genauen Bestimmung der Leukozyten hatte und die Untersuchung eines Blutausstriches bzw. die Einreichung der Probe bei einem Referenzlabor empfohlen wird.

## Thrombozytenaggregation

Thrombozytenaggregation ist ein häufig auftretendes Problem in der Veterinärmedizin, vor allem bei Proben von Katzen. Immer wenn Schwierigkeiten bei der Probenentnahme auftreten, die zu einer Verzögerung beim Befüllen des EDTA-Röhrchens oder beim ordnungsgemäßen Mischen führen, besteht die Gefahr einer Thrombozytenaggregation. Es gibt verschiedene Grade von Thrombozytenaggregation und die meisten modernen Analysegeräte sind in der Lage, große Thrombozytenaggregate zu erkennen. Daraufhin wird eine entsprechende Meldung an den Anwender ausgegeben und ausgewählte Ergebnisse, die von der Thrombozytenaggregation beeinträchtigt sein können, werden unter Vorbehalt ausgewiesen, d. h. mit einem „Flag“ versehen. Das Analysegerät liefert ggf. Ergebnismerte, aber falls die Ergebnisse mit einem Flag versehen sind oder entsprechende Meldungen angezeigt werden, ist eine weiterführende Evaluierung und Überprüfung der ausgewiesenen Werte von entscheidender Bedeutung. Durch eine schnelle Auswertung der Dot Plots kann der Anwender zudem unmittelbar validieren, ob große Thrombozytenaggregate vorliegen. In den Dot Plots können große Thrombozytenaggregate als kurvenförmige Bahn von Punkten erkannt werden, die sich von der Population nicht lysierter Zellen (orange) parallel zu den normalen Leukozytenwolken erstreckt. Beim Hund kann eine vorliegende Thrombozytenaggregation die Zählung der Eosinophilen und Neutrophilen beeinträchtigen. Bei der Katze kann die Zählung der Basophilen und Eosinophilen beeinträchtigt sein. Die schnelle Untersuchung eines Blutausstriches ermöglicht die Erkennung großer Thrombozytenaggregate und die Verifizierung der ausgewiesenen Ergebnisse. Wenn Thrombozytenaggregate ausgewiesen oder im Blutausstrich erkannt werden, wird die Entnahme einer neuen Probe zur Analyse empfohlen.